

PH-2 Whole Body Phantom PBU-50

PH-2B CT Whole Body Phantom PBU-60

監修・指導：京都医療科学大学 医療科学部 放射線技術学科
笠井 俊文 遠山 景子

撮影協力：京都医療科学大学 医療科学部 放射線技術学科

Training guide

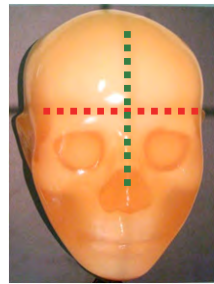
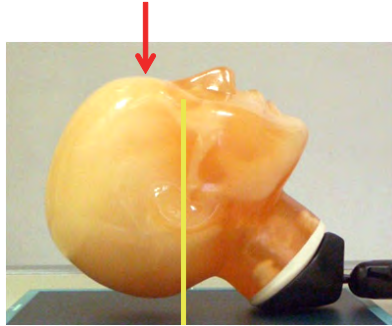


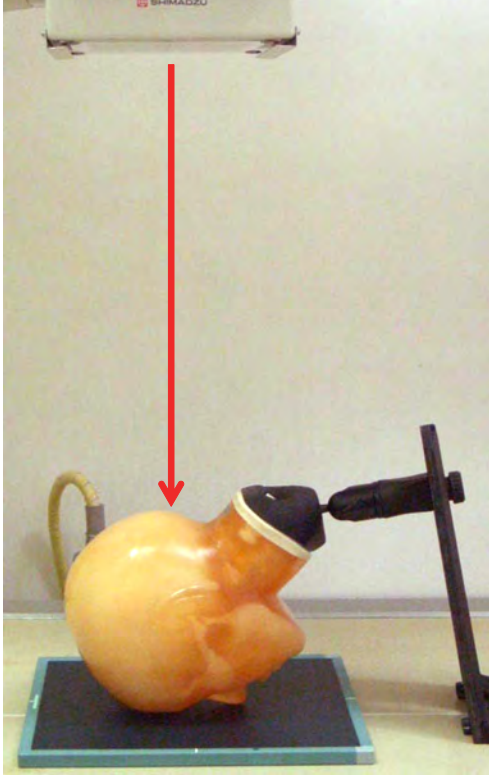
実習にあたって

目 次

● 単純X線撮影のポイント

頭部撮影法	P.1 ~ P.5
頭蓋骨PA(後前位) 撮影	
頭蓋骨側面撮影	
タウン法撮影	
頭蓋骨軸位撮影	
その他の頭部撮影	
胸部撮影法	P.6 ~ P. 10
胸部正面撮影	
肩関節正面撮影	
上部・下部肋骨正面撮影	
頸椎正面撮影	
胸椎正面撮影	
腹部撮影法	P.11~ P. 15
腹部仰臥位正面撮影	
腰椎正面撮影	
骨盤正面撮影	
股関節正面撮影	
ラウエンシュタイン撮影	
上肢撮影法	P.16~ P. 20
手関節正面撮影	
手関節側面撮影	
手指正面撮影	
手指斜位撮影	
その他の上肢撮影	
下肢撮影法	P.21~ P. 24
膝関節正面撮影	
膝関節側面撮影	
足関節正面撮影	
足関節側面撮影	

● X線の撮影ポイント：ポジショニングとX線照射方向



※頭蓋骨 AP(前後位) の場合は眉間中央に入射。

● ポジショニング

腹臥位（顔面をフィルム面につける）

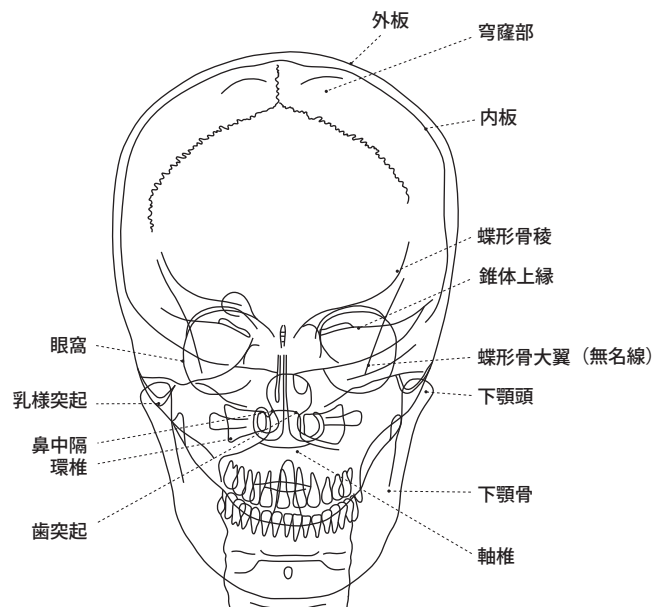
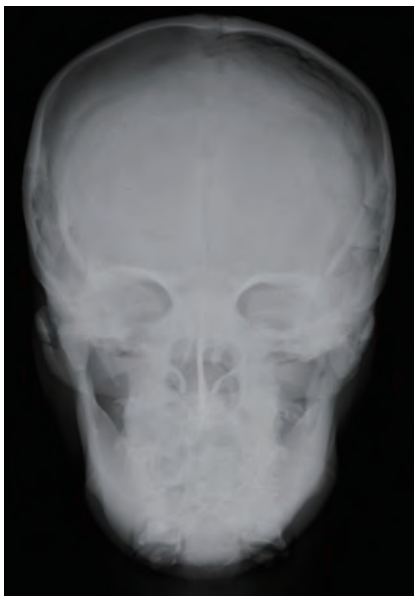● X線照射方向

中心は外後頭隆起。X線はOMライン〈眼窩中心（外眼角）と外耳孔を結ぶ眼窩耳孔線〉に平行に入射。

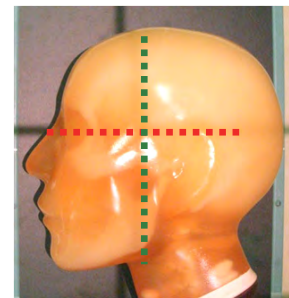



● ファントム撮影使用部位

頭部

● X線写真と骨格の名称



● X線の撮影ポイント：ポジショニングとX線照射方向



● ポジショニング

腹臥位（胸部をフィルム面に平行で顔面を垂直）

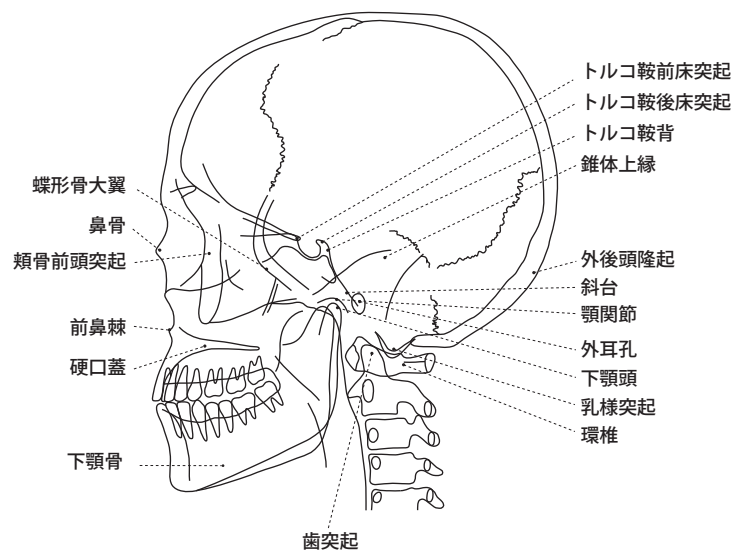
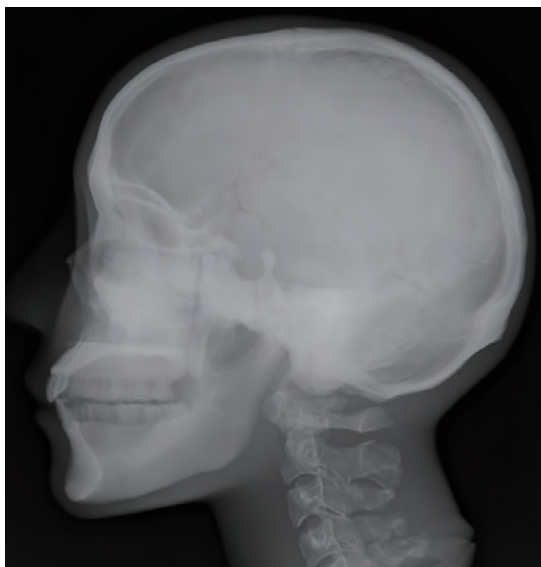● X線照射方向

中心は外耳孔より 2.5 cm 前額方向で 2.5 cm 頭頂方向。X線は正中矢状面（体を左右半分に区切る垂直面）に垂直に入射。

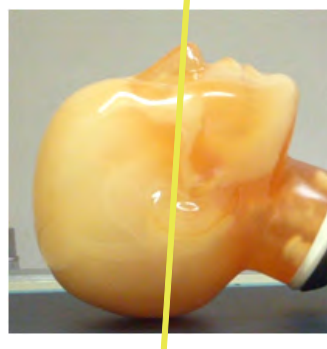
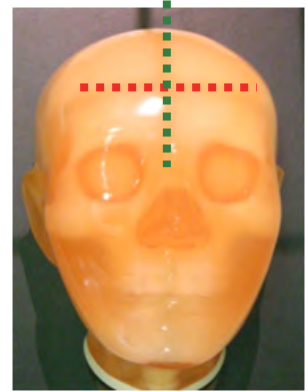


● ファントム撮影使用部位

頭部

● X線写真と骨格の名称



● X線の撮影ポイント：ポジショニングとX線照射方向



● ポジショニング

仰臥位（後頭部をフィルム面につける）

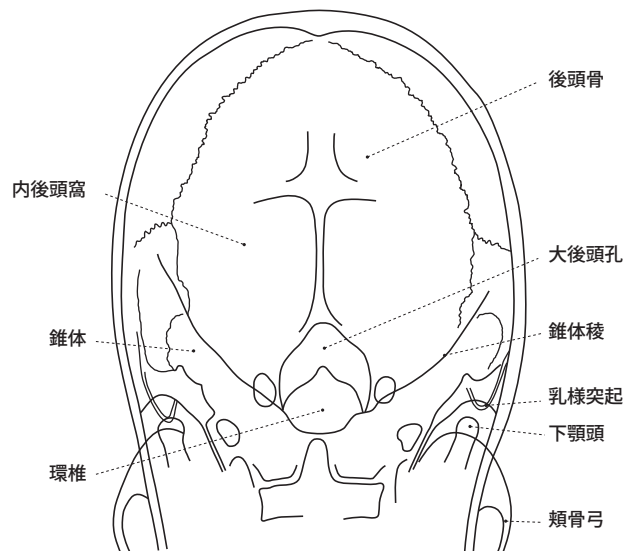
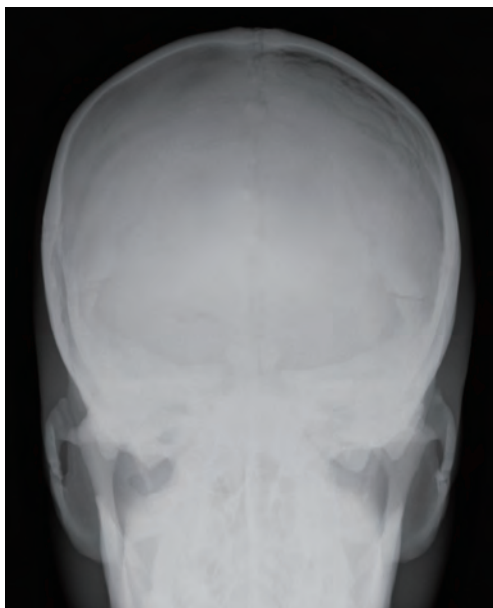
● X線照射方向

中心は両外耳孔を結ぶ線の midpoint。X線は中心に向け頭部より 20～40° の角度で入射

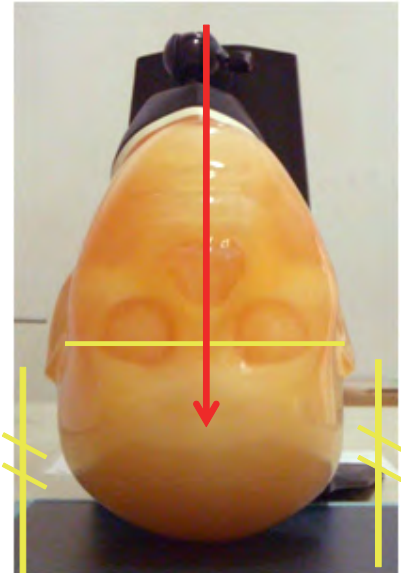
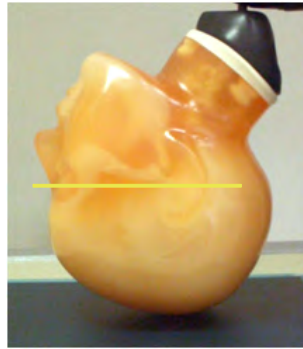
● ファントム撮影使用部位

頭部

● X線写真と骨格の名称



● X線の撮影ポイント：ポジショニングとX線照射方向



● ポジショニング

仰臥位（頭頂部をフィルム面につける）

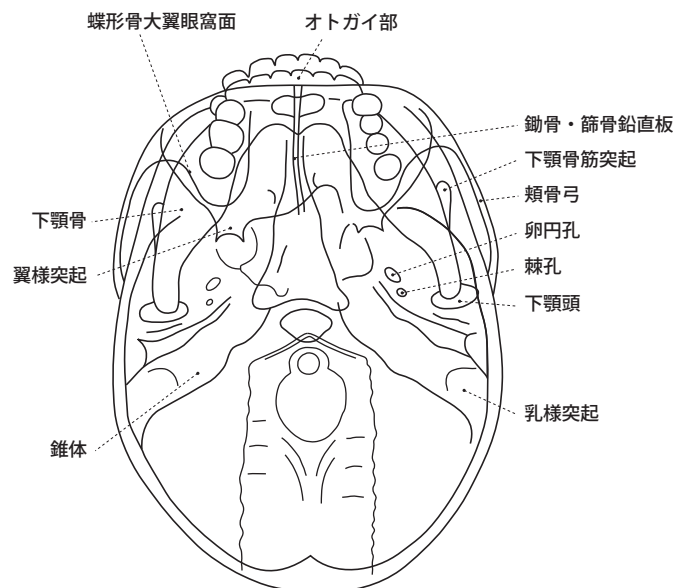
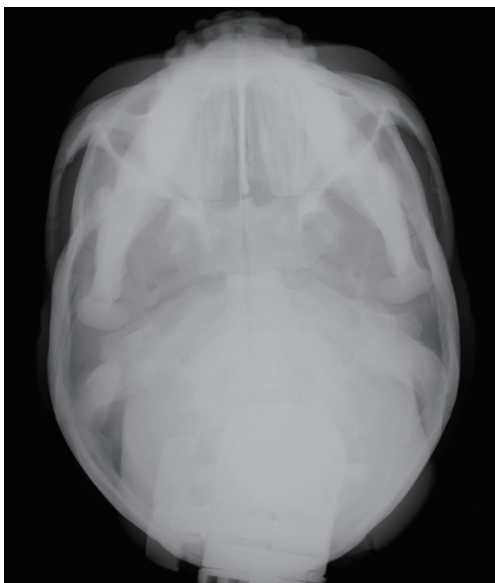
● X線照射方向

中心は頸部と下顎部の交点あたり。X線はOMライン垂直もしくは足側から10°の角度で入射。


● ファントム撮影使用部位

頭部

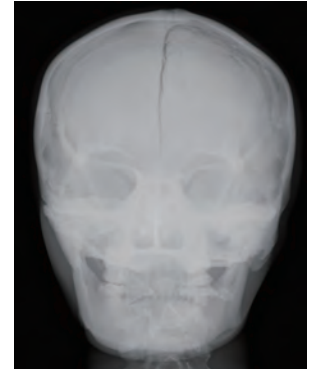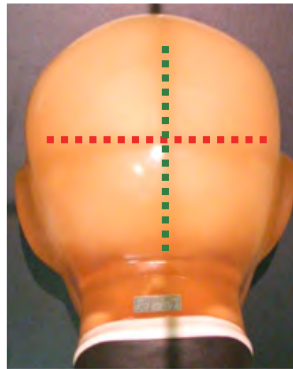

● X線写真と骨格の名称



コールドウェル撮影

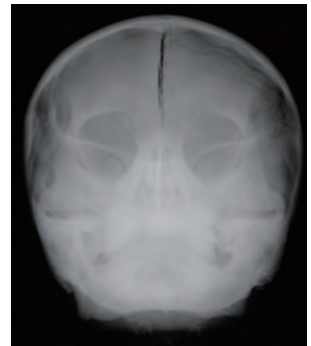

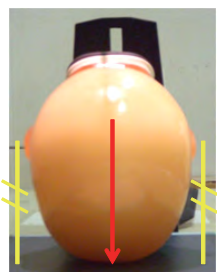
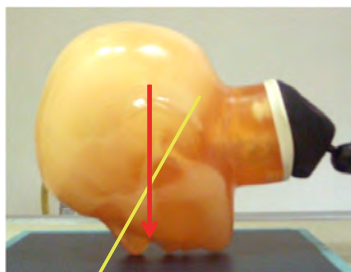


鼻根部（鼻根点）
に向け入射




ウォーターズ撮影

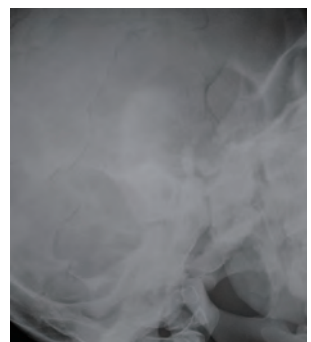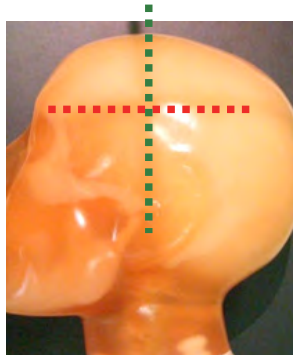
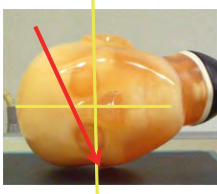
鼻腔下端に向け入射



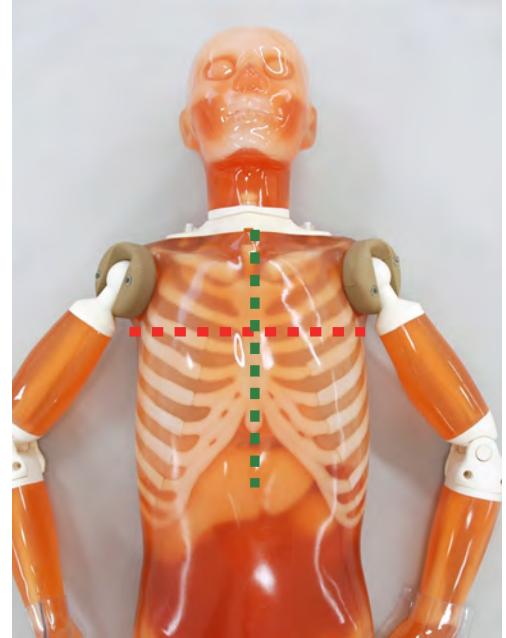

シュラー撮影



ドイツ水平線に対して
頭側より 20° ~ 30°
検出器側の外耳孔へ
入射



● X線の撮影ポイント：ポジショニングとX線照射方向



● ポジショニング

仰臥位

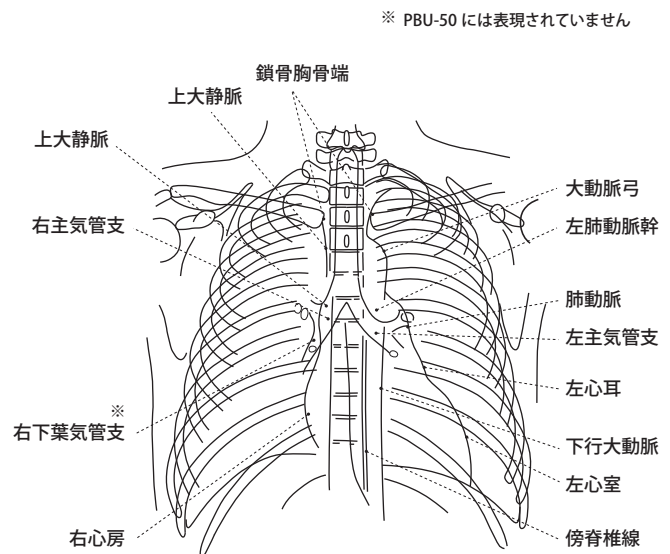
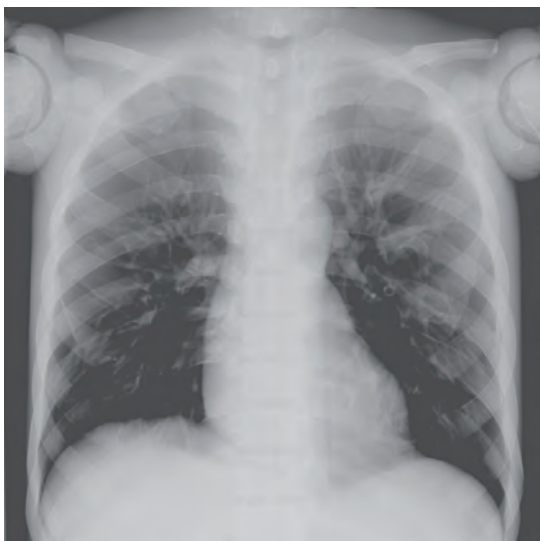● X線照射方向

中心は胸骨中央より3cm程度頭側あたり。
X線は中心に向け正中矢状面に沿って入射。

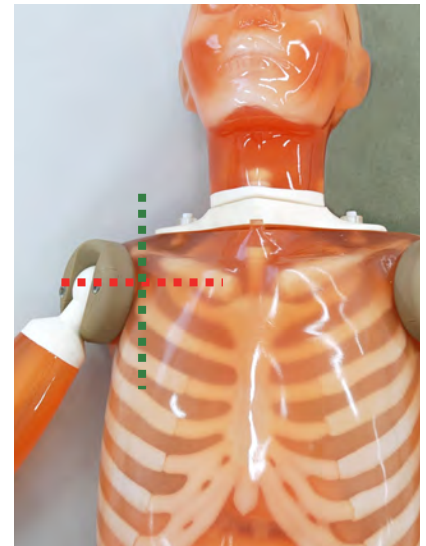
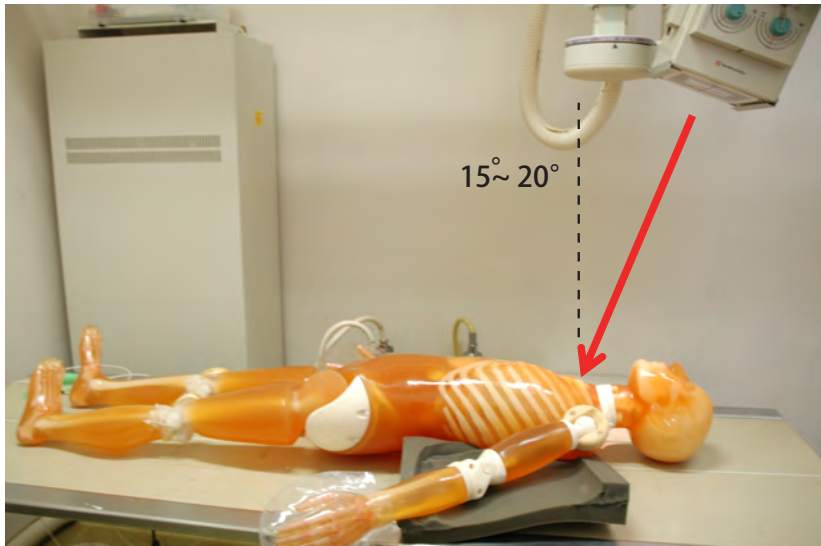
● ファントム撮影使用部位

胴体部

● X線写真と骨格の名称



● X線の撮影ポイント：ポジショニングとX線照射方向



● ポジショニング

仰臥位（検査する肩をフィルム側につけ身体を斜めにする）

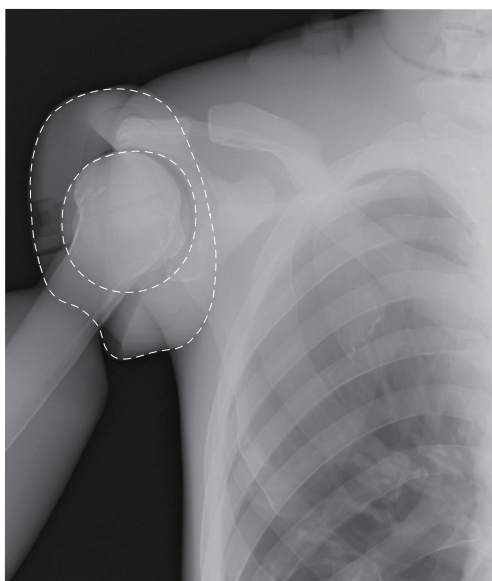
● X線照射方向

中心は鳥口突起あたり
X線は頭側 15° ~ 20° の角度で入射

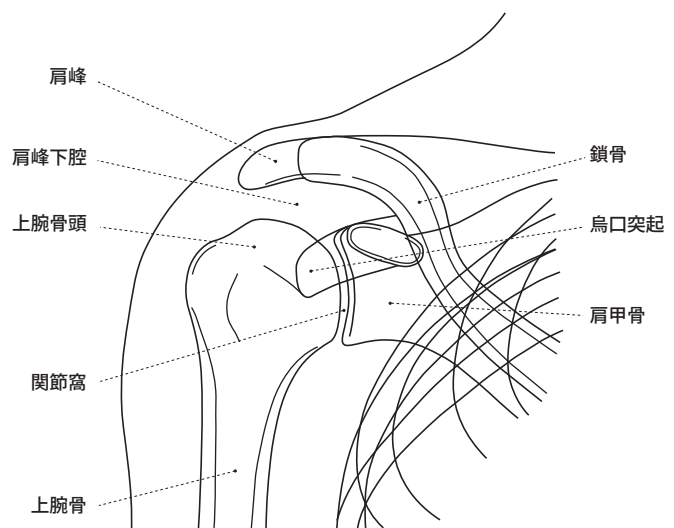
● ファントム撮影使用部位

胴体部

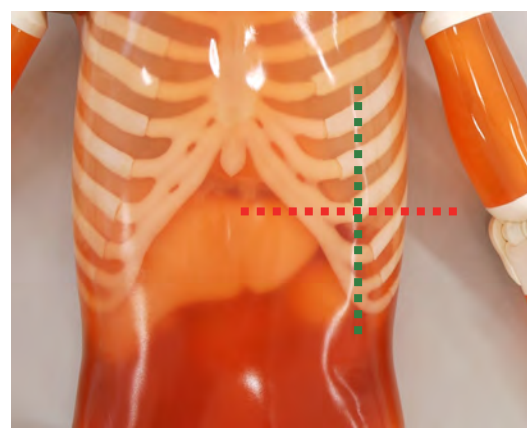

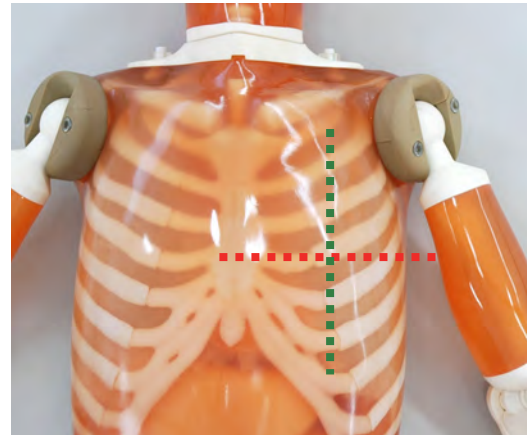

● X線写真と骨格の名称



----- 肩の接続部品

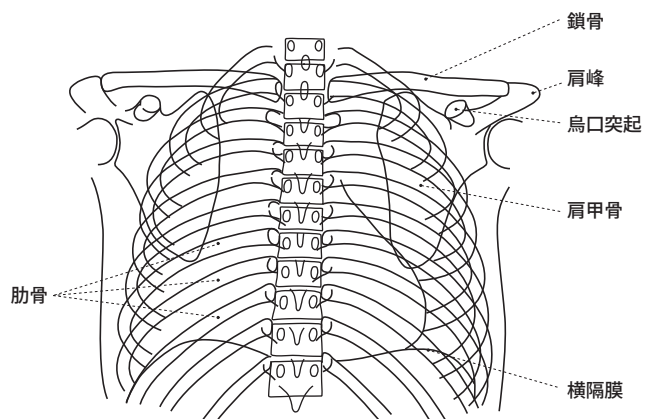
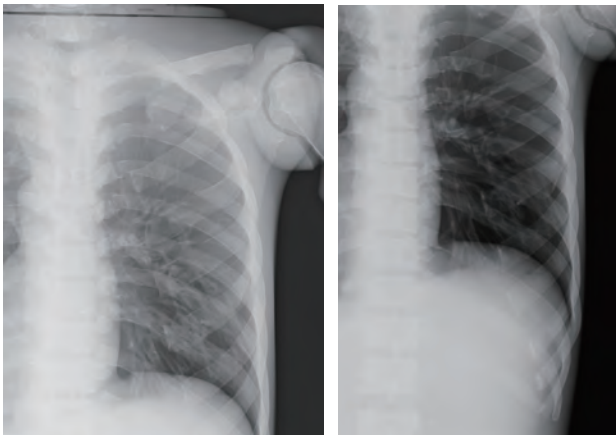


● X線の撮影ポイント：ポジショニングとX線照射方向

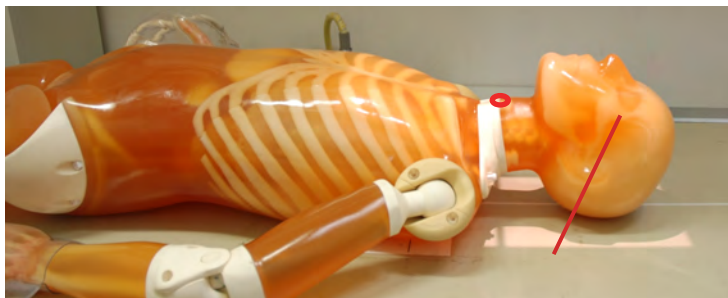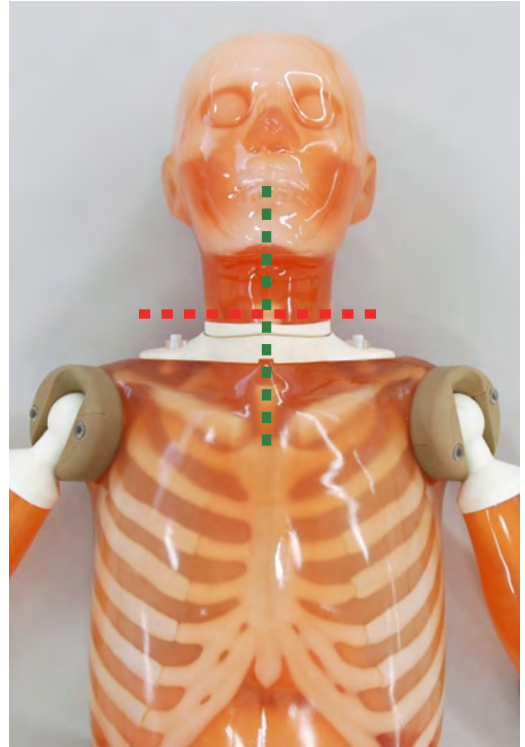

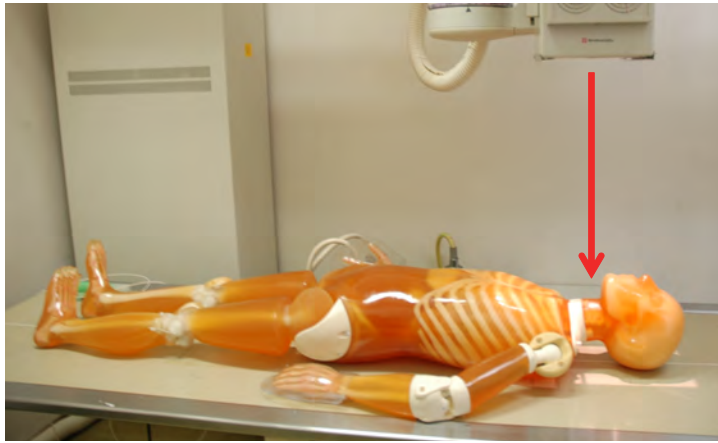
● ポジショニング	● X線照射方向	● ファントム撮影使用部位
仰臥位	中心は、上部の場合第5か6肋骨中央、下部の場合は第8か9肋骨中央。X線は中心に垂直に入射。	胴体部

● X線写真と骨格の名称



● X線の撮影ポイント：ポジショニングと X線照射方向



● ポジショニング

仰臥位（OM ラインを垂直より 30° 傾ける）

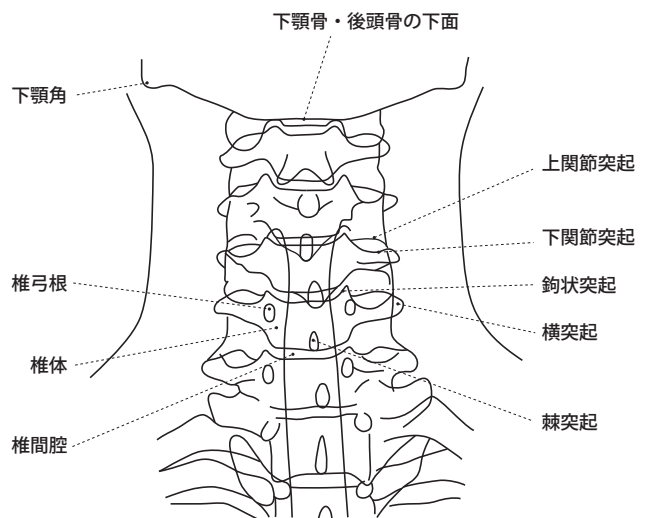
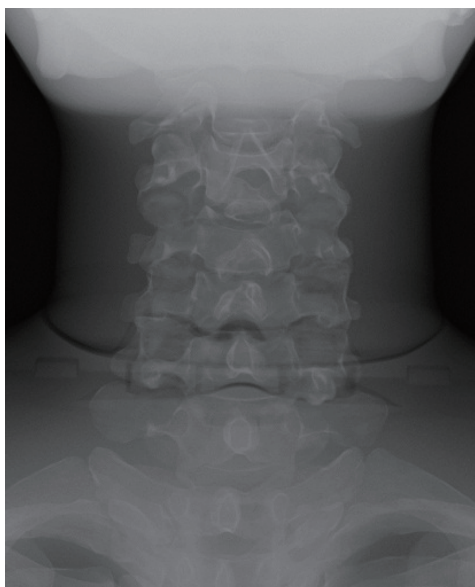
● X線照射方向

中心は接合部分より若干頭側の中央。
X線は正中矢状面に沿って入射。

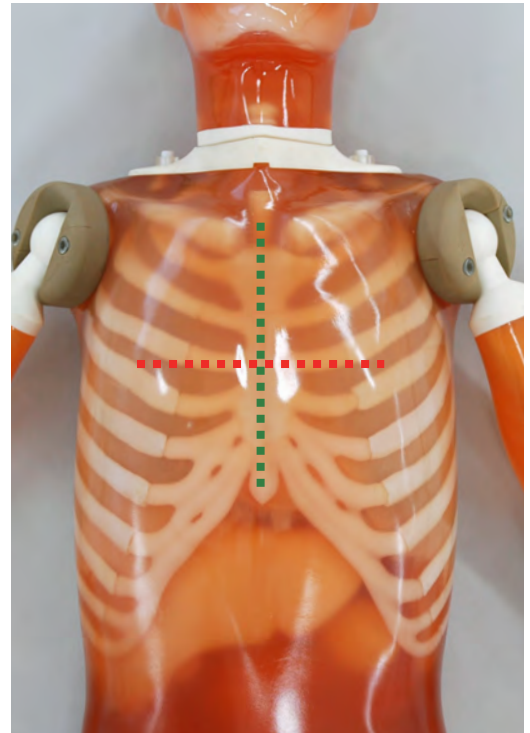
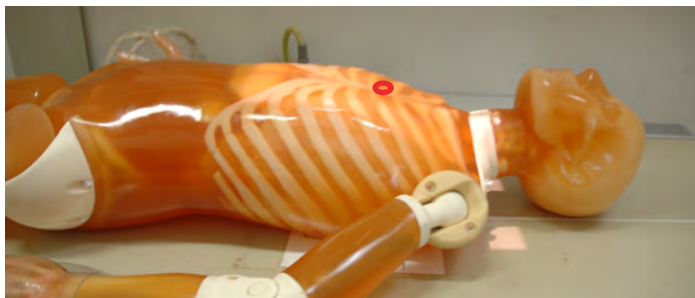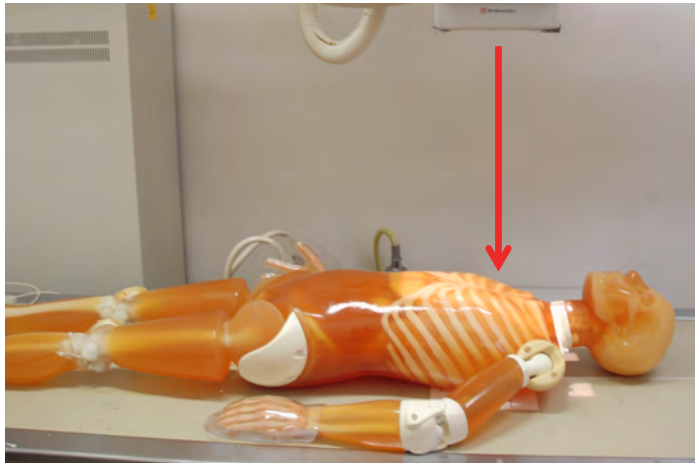
● ファントム撮影使用部位

胴体部

● X線写真と骨格の名称



● X線の撮影ポイント：ポジショニングとX線照射方向



● ポジショニング

仰臥位

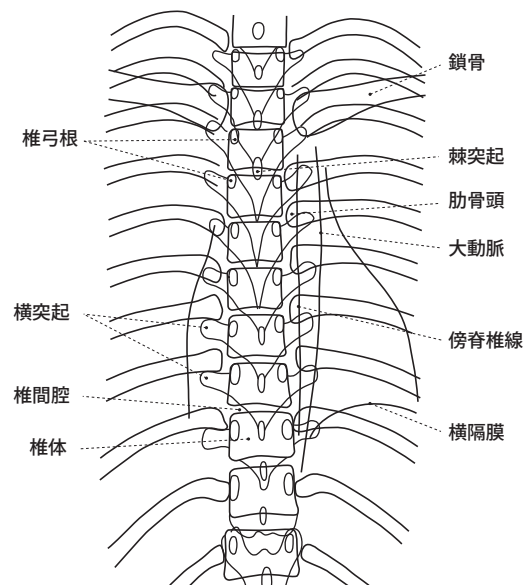
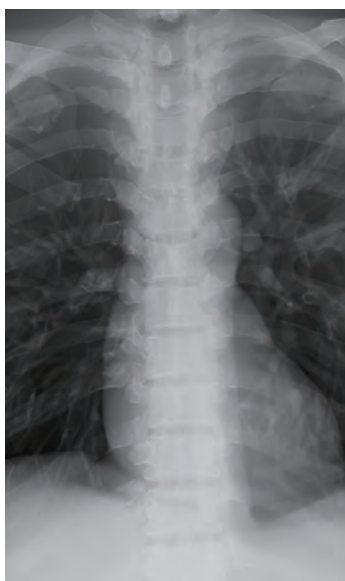
● X線照射方向

中心は胸骨の中央。
X線は正中矢状面に沿って入射。

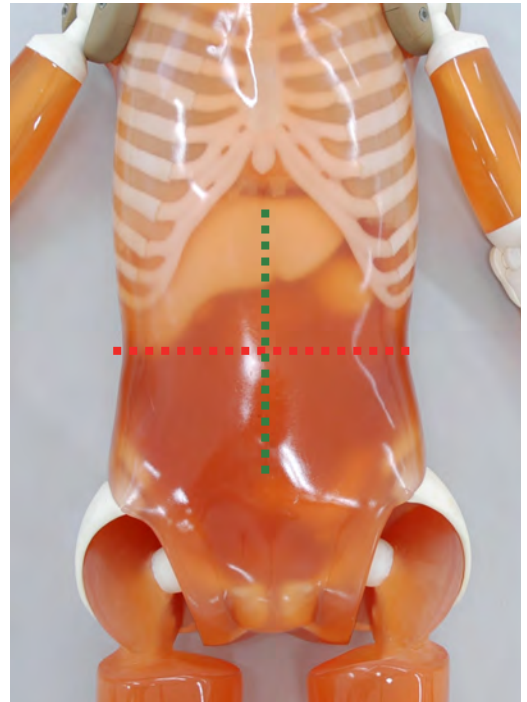
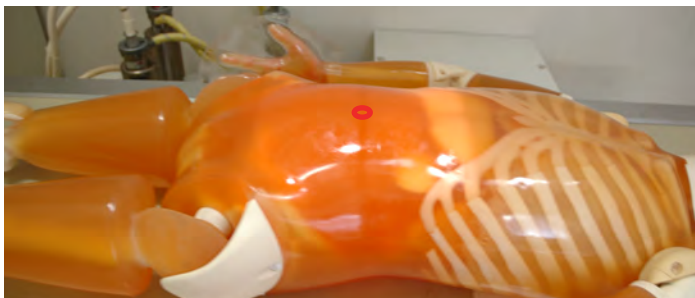
● ファントム撮影使用部位

胴体部

● X線写真と骨格の名称



● X線の撮影ポイント：ポジショニングとX線照射方向



● ポジショニング

仰臥位

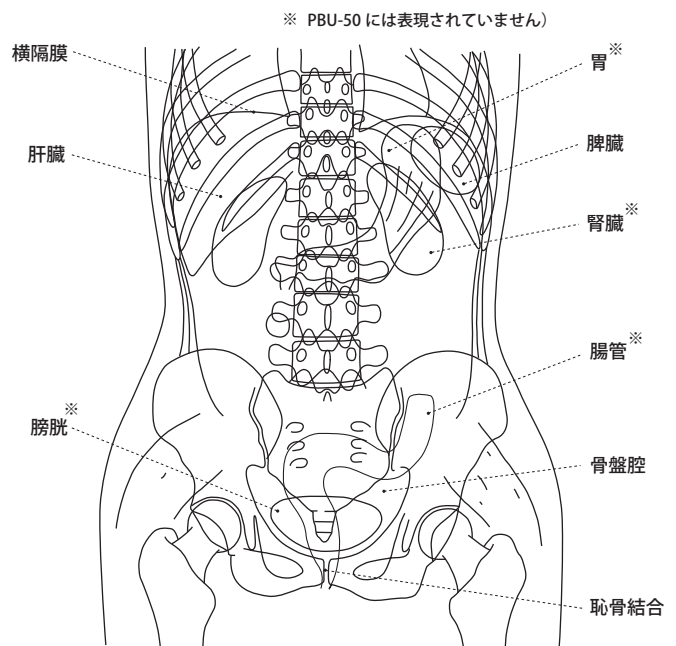
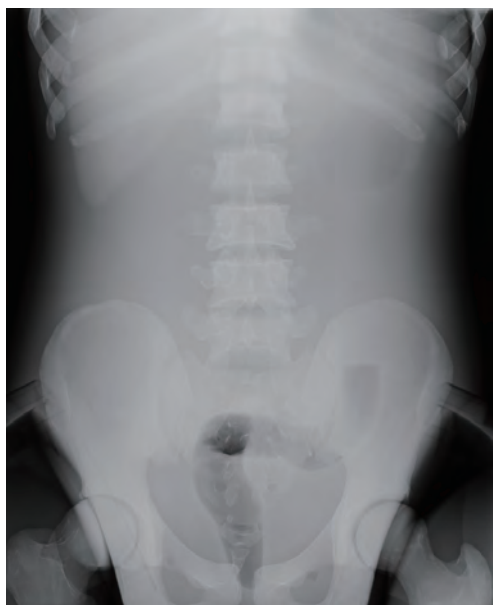● X線照射方向

中心はヤコビー（腸骨稜を結んだ）線中央と剣状突起と結んだ線の midpoint。X線は正中矢状面に沿って入射。

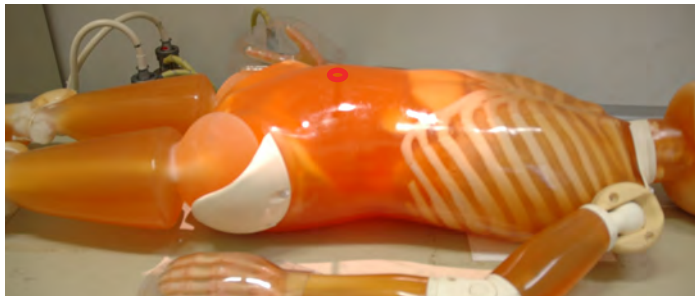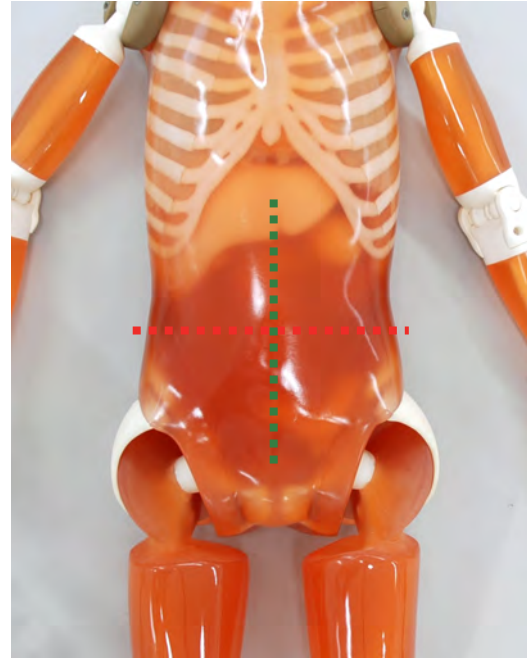

● ファントム撮影使用部位

胴体部

● X線写真と骨格の名称



● X線の撮影ポイント：ポジショニングとX線照射方向



● ポジショニング

仰臥位

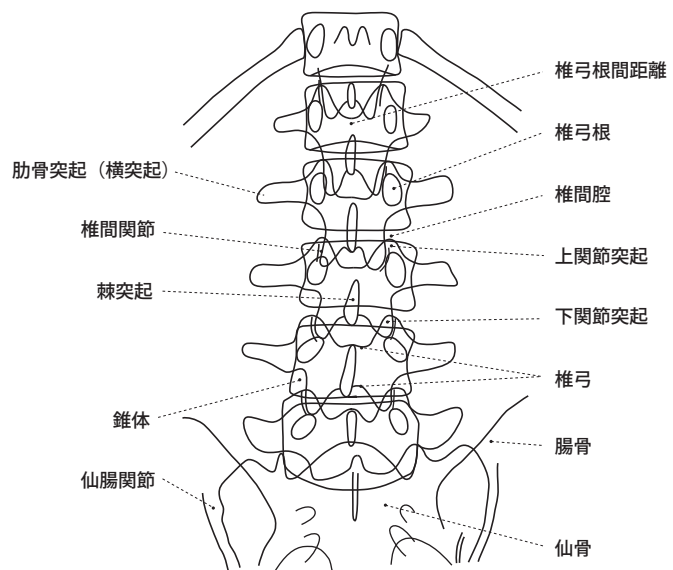
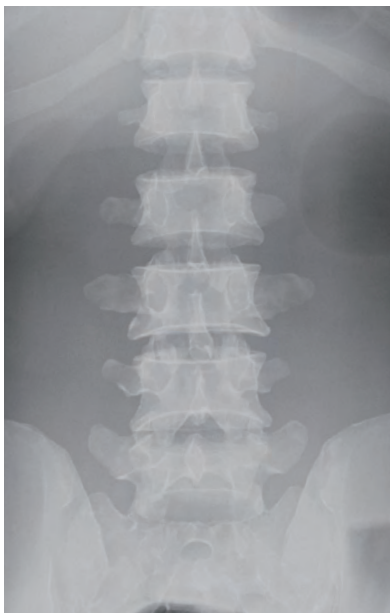● X線照射方向

中心は両肋骨下縁を結んだ線とヤコビー線との中点。
X線は正中矢状面に沿って入射。

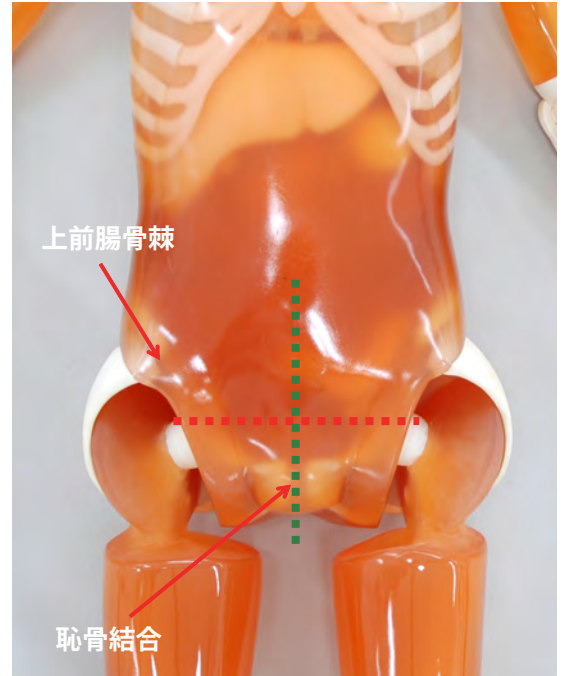
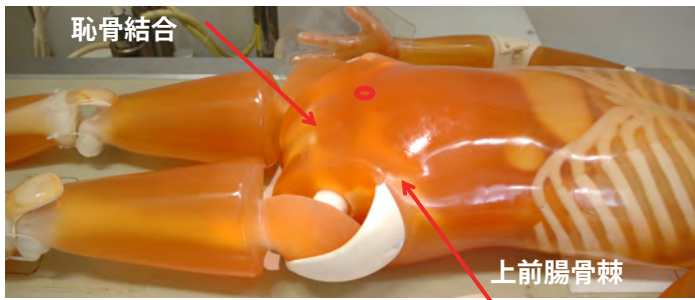

● ファントム撮影使用部位

胴体部

● X線写真と骨格の名称



● X線の撮影ポイント：ポジショニングとX線照射方向



● ポジショニング

仰臥位

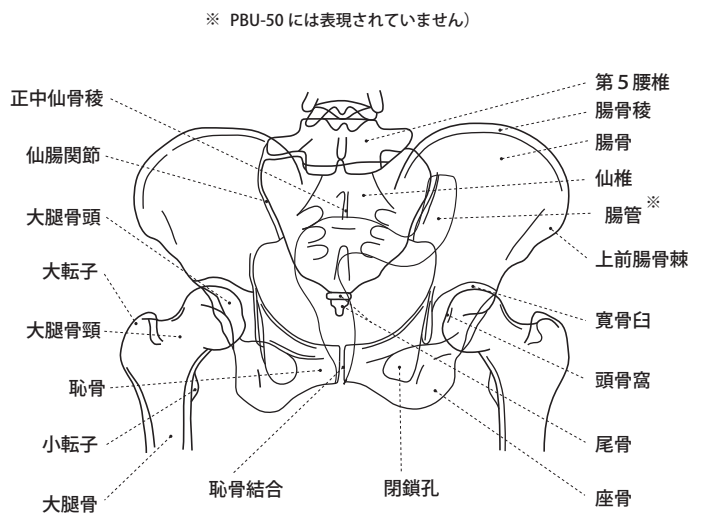
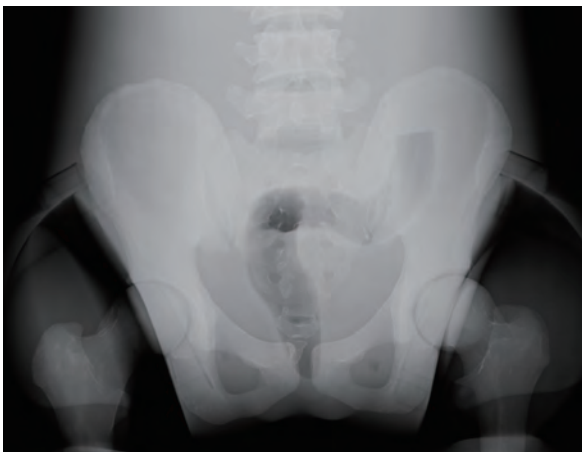● X線照射方向

中心は正中上で上前腸骨棘と恥骨結合上縁を結ぶ線の中点。X線は正中矢状面に沿って入射。

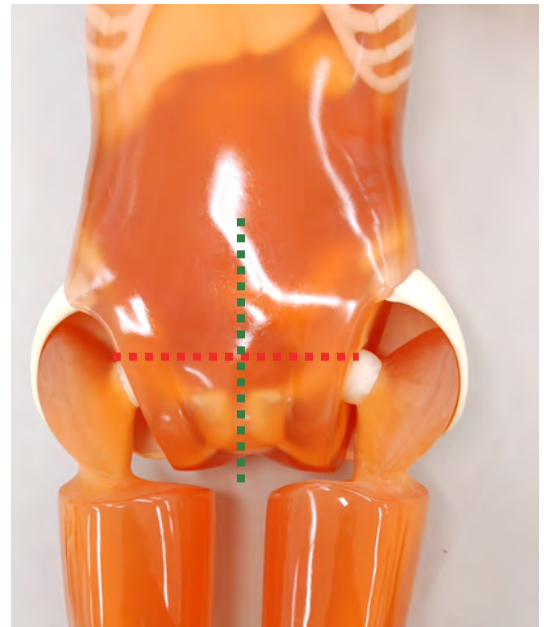
● ファントム撮影使用部位

胴体部・大腿部

● X線写真と骨格の名称



● X線の撮影ポイント：ポジショニングとX線照射方向



● ポジショニング

仰臥位 (第1趾をできるだけくっつける)

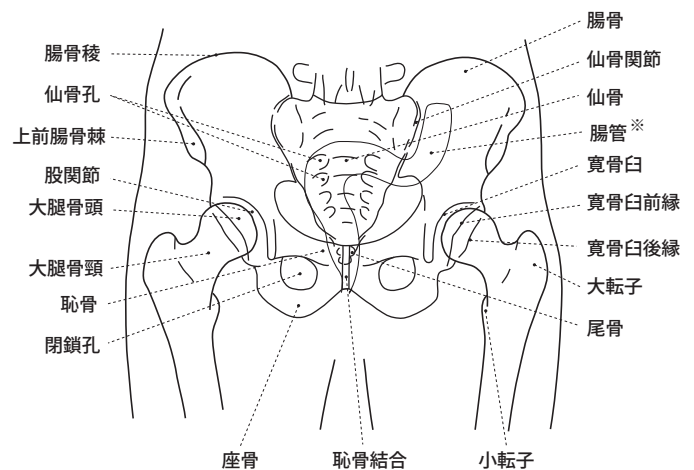
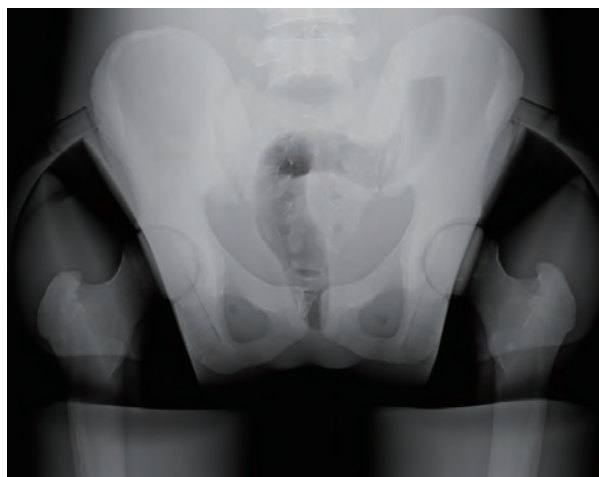● X線照射方向

中心は正中上で上前腸骨棘と恥骨結合上縁を結ぶ線の恥骨側から3分の1の点。X線は正中矢状面に沿って入射。

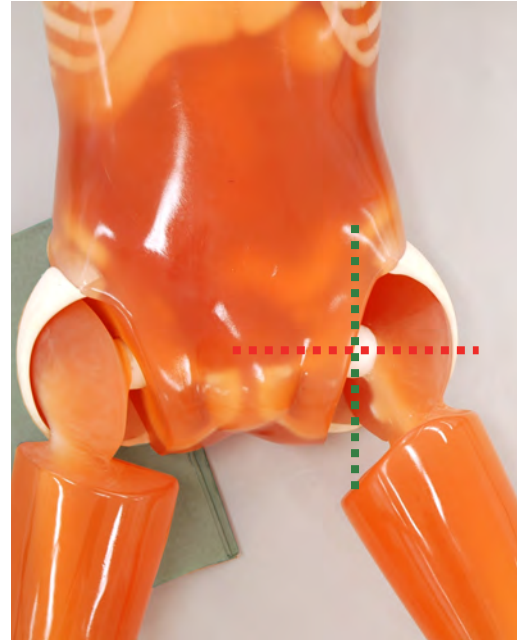
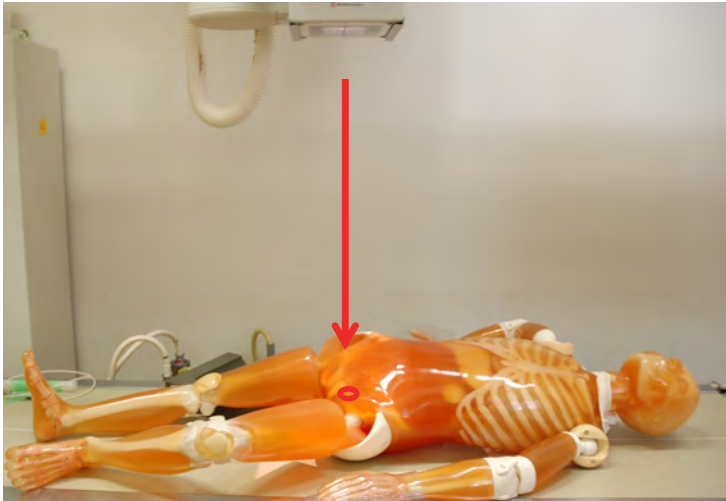
● ファントム撮影使用部位

胴体部・大腿部

● X線写真と骨格の名称



● X線の撮影ポイント：ポジショニングと X線照射方向



● ポジショニング

仰臥位から 45° 撮影しないほうをフィルムから離す。股関節と膝関節を屈曲。

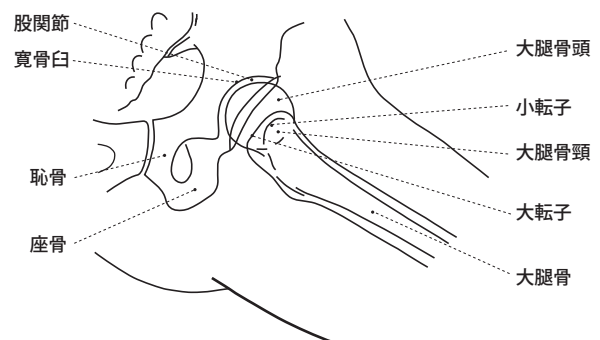
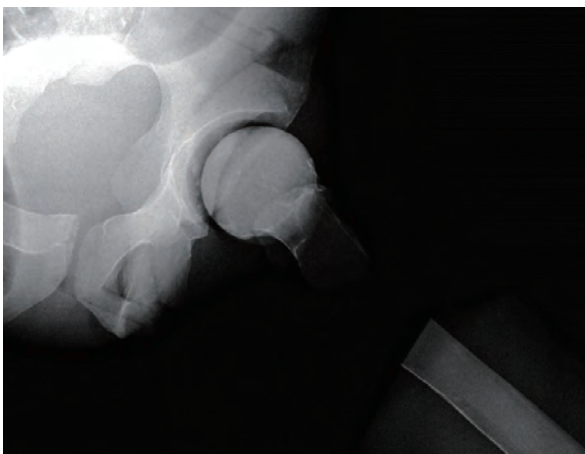
● X線照射方向

中心は撮影側の上前腸骨棘と恥骨結合を結ぶ線の中点から大腿側に指 3 本分程度。X線は中心に向け垂直入射。

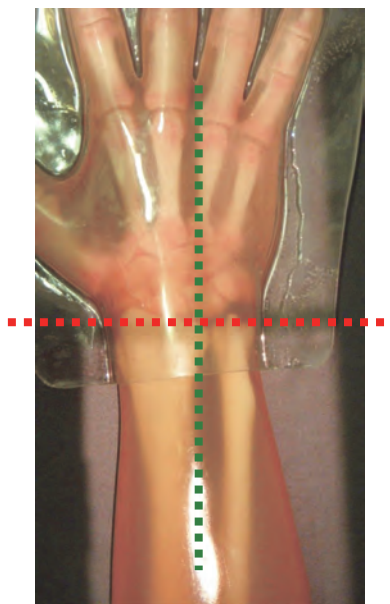

● ファントム撮影使用部位

胴体部・大腿部

● X線写真と骨格の名称



● X線の撮影ポイント：ポジショニングとX線照射方向



● ポジショニング

手掌を下に向ける

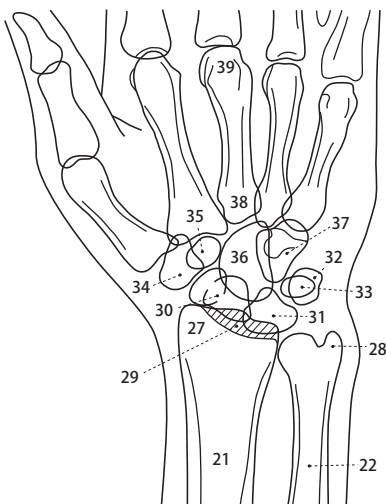
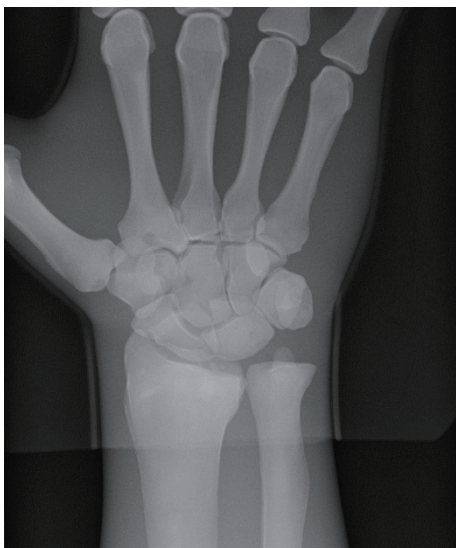● X線照射方向

中心は橈骨と尺骨の茎状突起を結ぶ線の中点。
X線は中心に向け垂直入射。

● ファントム撮影使用部位


右手部

● X線写真と骨格の名称



- | | |
|--------------|-----------|
| 21. 橈骨 | 34. 大菱形骨 |
| 22. 尺骨 | 35. 小菱形骨 |
| 27. 橈骨茎状突起 | 36. 有頭骨 |
| 28. 尺骨茎状突起 | 37. 有鉤骨 |
| 29. 橈骨月状骨関節面 | 38. 中手骨基底 |
| 30. 舟状骨 | 39. 中手骨小頭 |
| 31. 月状骨 | |
| 32. 三角骨 | |
| 33. 豆状骨 | |

● X線の撮影ポイント：ポジショニングとX線照射方向



● ポジショニング

第1指が真上となるように

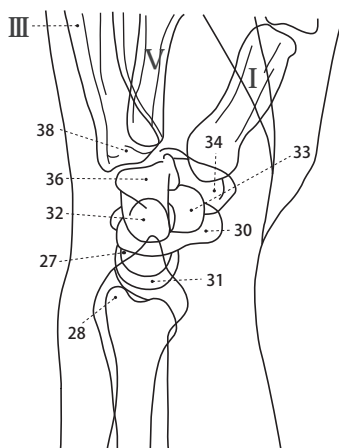
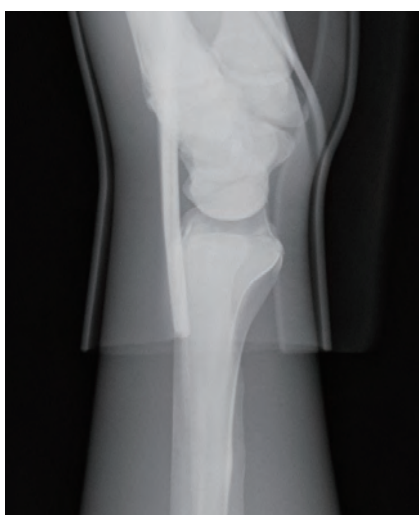● X線照射方向

中心は橈骨茎状突起。
X線は中心に向け垂直入射。

● ファントム撮影使用部位

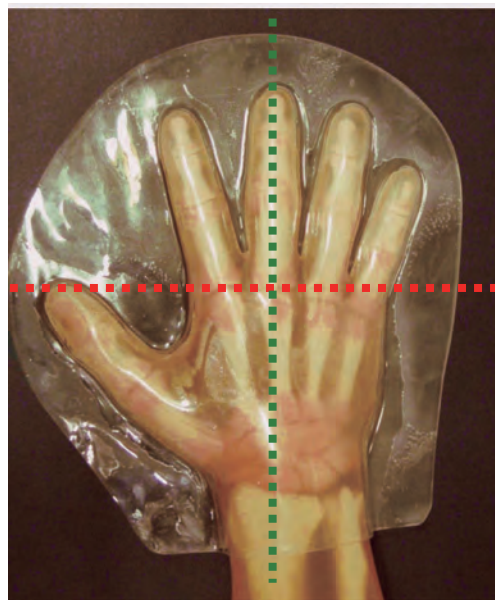

左手部

● X線写真と骨格の名称



- 27. 橈骨茎状突起
- 28. 尺骨茎状突起
- 30. 舟状骨
- 31. 月状骨
- 32. 三角骨
- 33. 豆状骨
- 34. 大菱形骨
- 36. 有頭骨
- 38. 中手骨基底

● X線の撮影ポイント：ポジショニングとX線照射方向



● ポジショニング

手掌を下に向ける

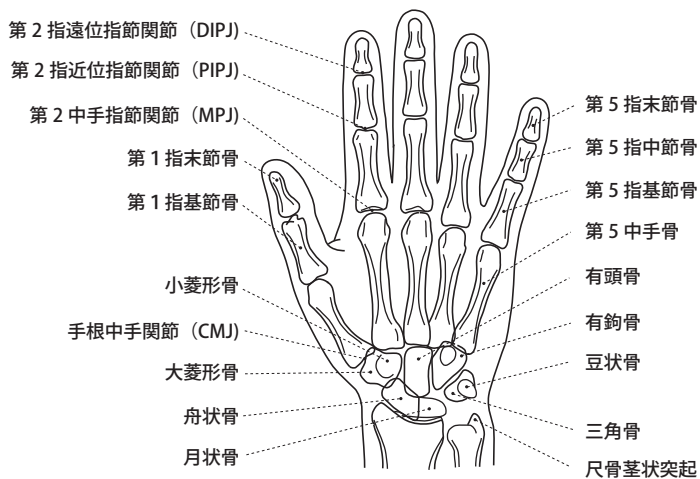
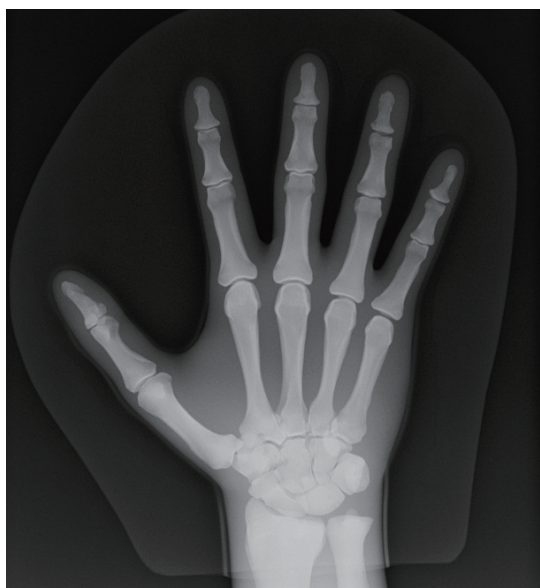● X線照射方向

中心は第3中手指節（MP）関節。
X線は中心に向け垂直入射。

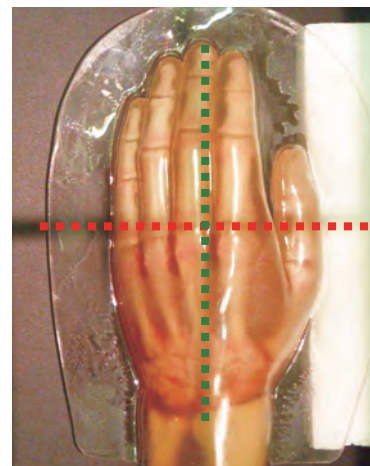

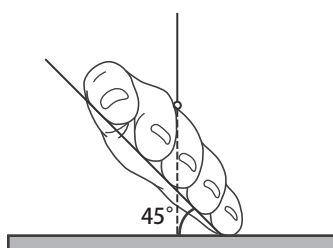
● ファントム撮影使用部位

右手部

● X線写真と骨格の名称



● X線の撮影ポイント：ポジショニングと X線照射方向



● ポジショニング

補助具などを下にはさみ角度を調整
(ファントム撮影のため 45° にならず 30° になる)

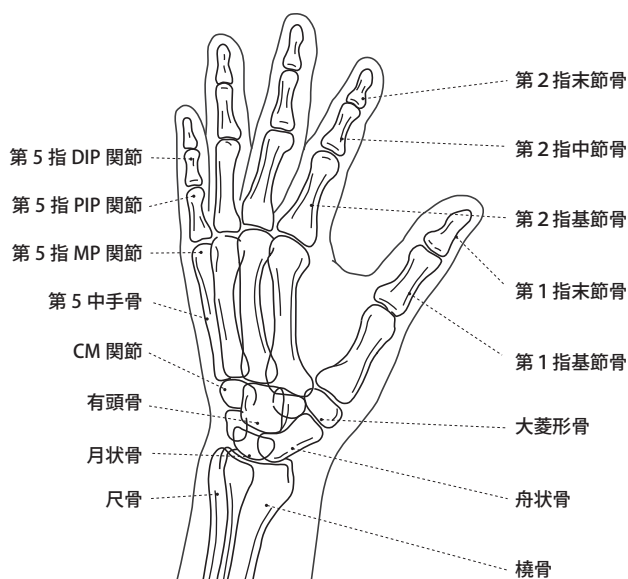
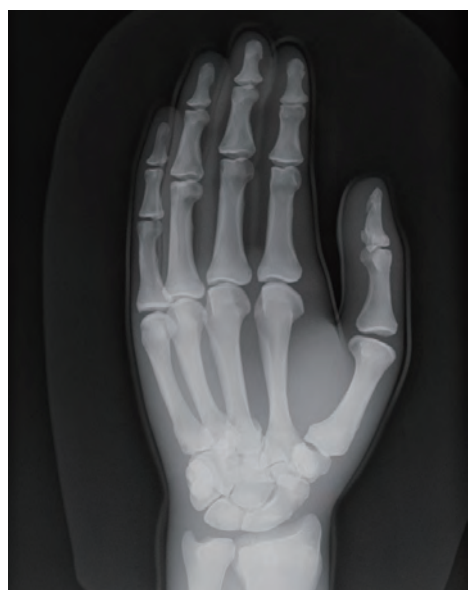● X線照射方向

中心は第3中手指節 (MP) 関節部
X線は中心に向け垂直入射。(30° 斜めの場合)


● ファントム撮影使用部位

左手部



● X線写真と骨格の名称



前腕正面撮影




手掌は上向き（右手）

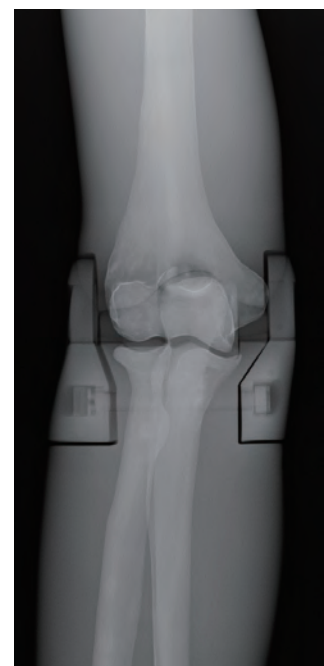



橈骨と尺骨が分離して描出

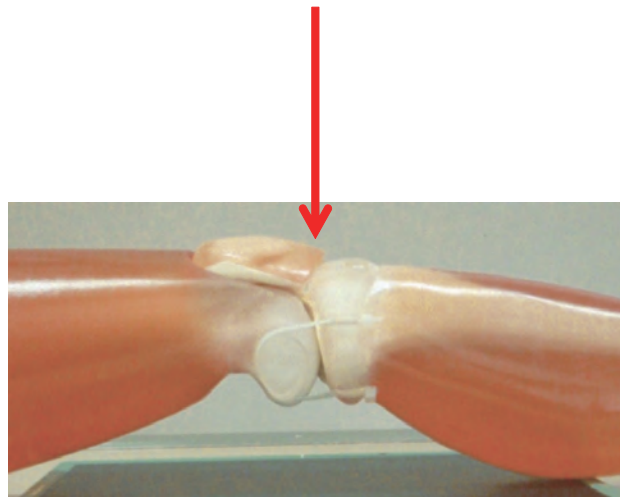

肘関節正面撮影



手掌は上向きで肘を伸ばす。



● X線の撮影ポイント：ポジショニングとX線照射方向



● ポジショニング

仰臥位
膝蓋骨を真上に向ける

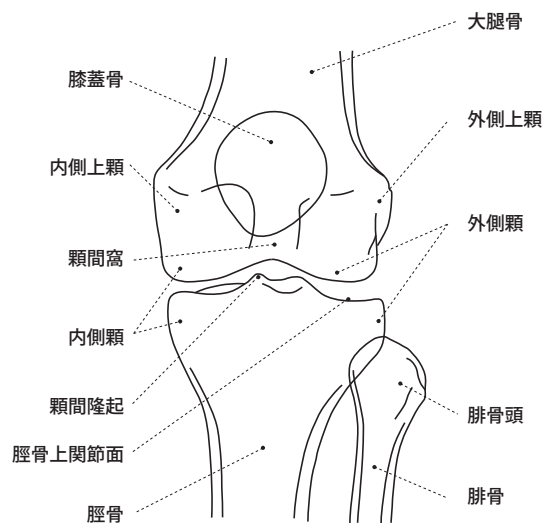
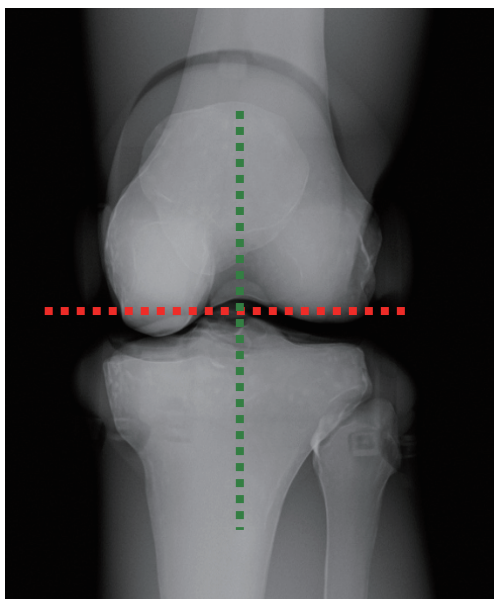
● X線照射方向

中心は膝蓋骨下端。
X線は中心に向け垂直入射。

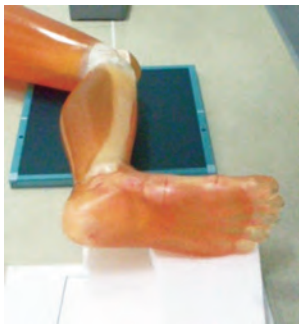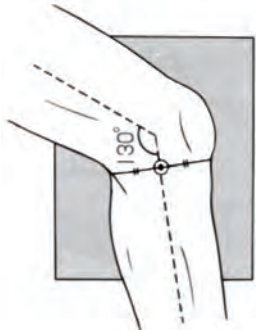
● ファントム撮影使用部位

大腿部・足部


● X線写真と骨格の名称



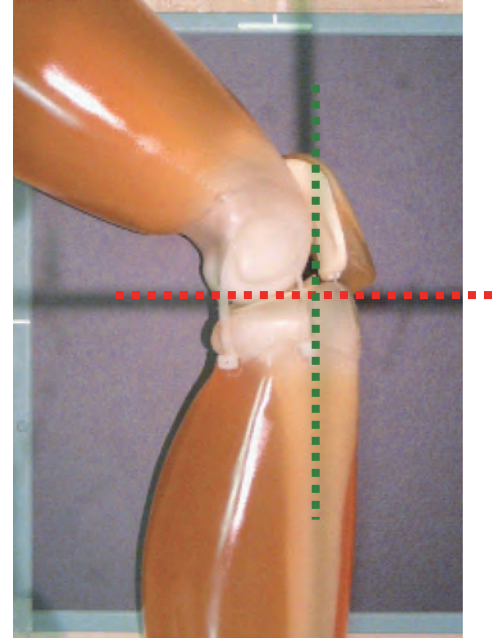
● X線の撮影ポイント：ポジショニングと X線照射方向



第 5 趾を台側にして踵を浮かすようにして膝蓋骨を真横に向ける



大腿側と足側の高さが揃うように足の下に補助具を置く



● ポジショニング

側臥位 膝関節を真横に向け、膝関節を 130° 程屈曲

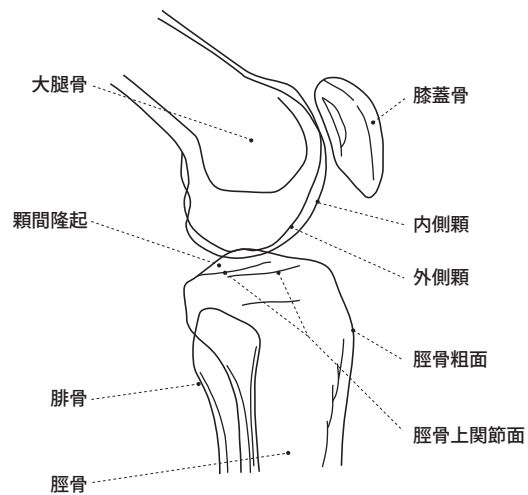
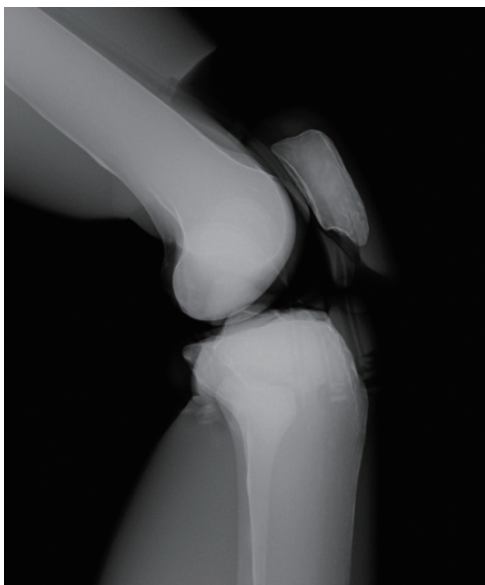
● X線照射方向

中心は膝蓋骨下端で少し背面。X線は中心に向け垂直入射。

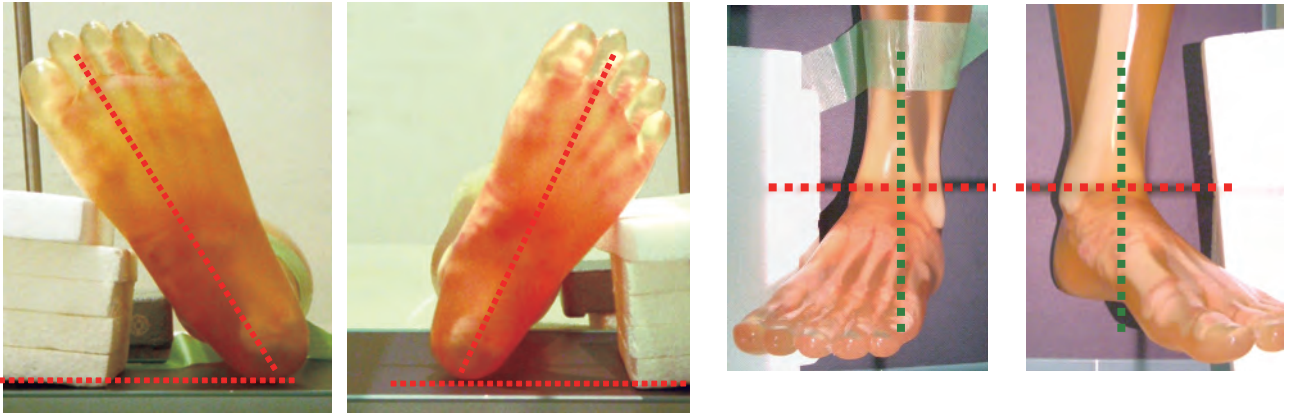
● ファントム撮影使用部位

大腿部・足部

● X線写真と骨格の名称



● X線の撮影ポイント：ポジショニングとX線照射方向



● ポジショニング

仰臥位 第2趾と踵を結んだ線を垂直より20～30°傾ける

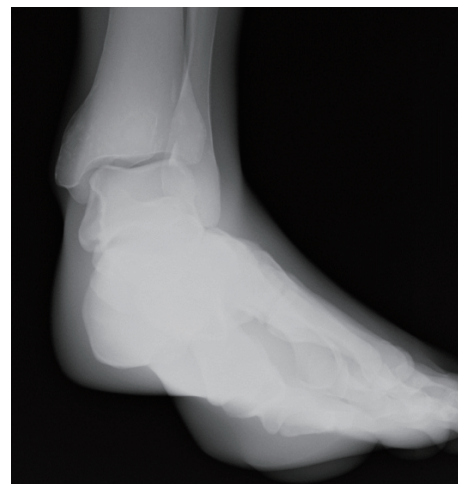
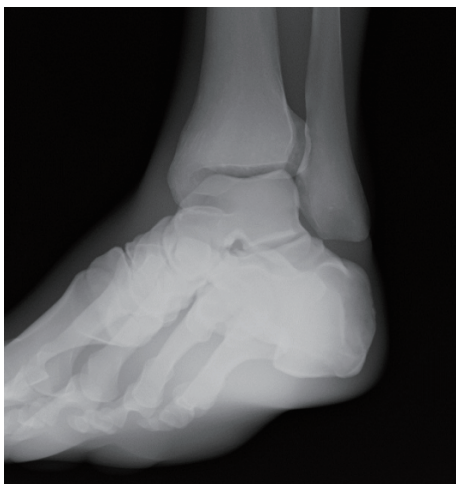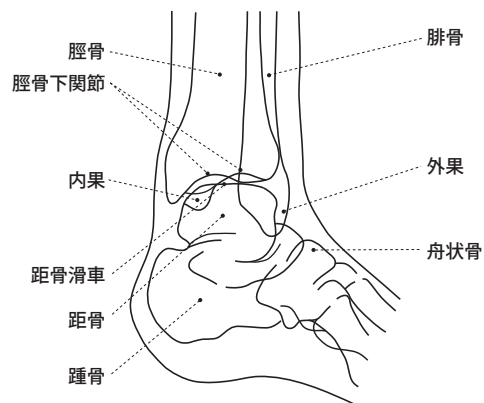
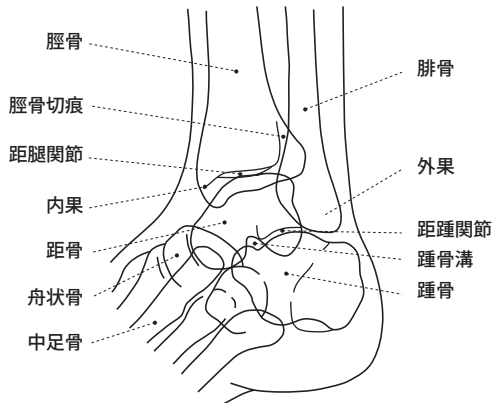
● X線照射方向

中心は内果と外果を結ぶ線の中点。
X線は中心に向け垂直入射。

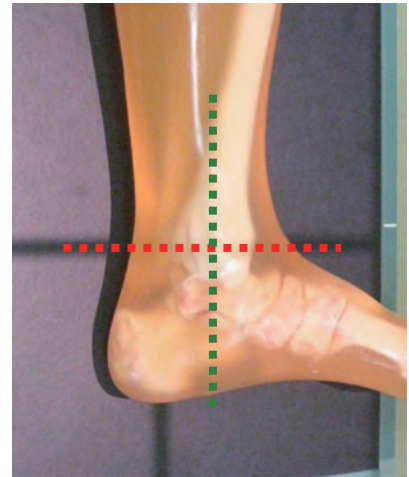
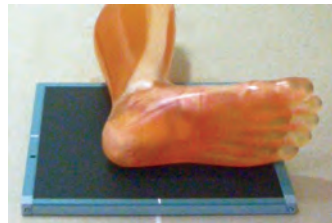
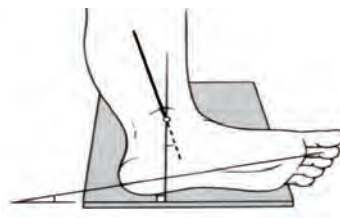● ファントム撮影使用部位

左足部

● X線写真と骨格の名称



● X線の撮影ポイント：ポジショニングとX線照射方向



● ポジショニング

側臥位 足部外側をフィルム側に密着させ
第2趾がフィルム面と10°となるようにする。

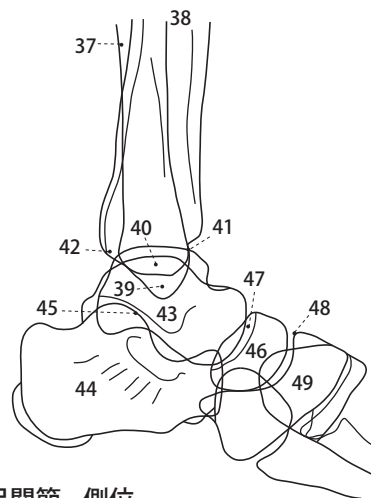
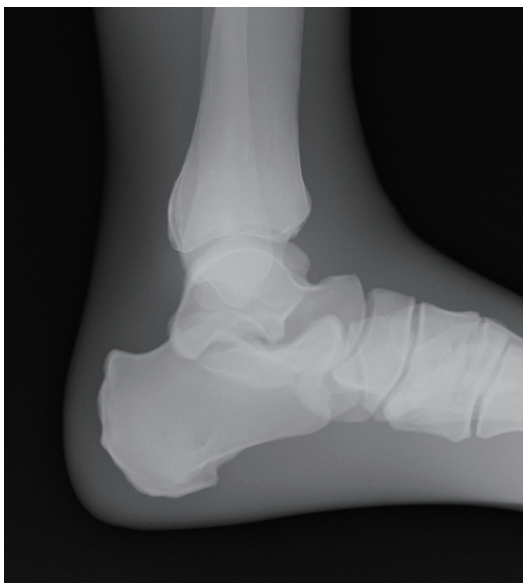● X線照射方向

中心は内果。
X線は中心に向け垂直入射。

● ファントム撮影使用部位

左足部

● X線写真と骨格の名称



足関節 - 側位

- | | | | | |
|--------|----------|----------|----------|---------|
| 37. 腓骨 | 40. 内果 | 43. 距骨 | 46. 舟状骨 | 49. 楔状骨 |
| 38. 脛骨 | 41. 関節前縁 | 44. 踵骨 | 47. 距舟関節 | |
| 39. 外果 | 42. 関節後縁 | 45. 距踵関節 | 48. 楔舟関節 | |



注意

モデル表面に取扱説明書や印刷物などが直接触れないようにしてください。
樹脂表面にインクが吸収され消えなくなります。

・ご不明な点は、お買い上げの販売店、もしくは下記(株)京都科学まで御連絡ください。



株式
会社

京都科学

URL : <http://www.kyotokagaku.com>
e-mail : rw-kyoto@kyotokagaku.co.jp

■本社・工場

〒612-8388 京都市伏見区北寝小屋町15番地
TEL:075-605-2510 (直通)
FAX:075-605-2519

■東京支店

〒113-0033 東京都文京区本郷三丁目26番6号
NREG本郷三丁目ビル2階
TEL:03-3817-8071 (直通)
FAX:03-3817-8075